

بررسی درمانهای جراحی در نارسائی شریانهای کورونری

دکتر فتح‌اله حکمی * دکتر محمد عاملی *

در سالهای ۶-۱۹۴۵ اولین اعمال Veinberg انجام شد که این عمل مبتنی بود بر جایگزین کردن Implantation شریان پستانی در ضخامت میوکارد بطن چپ. طبق نتایج حاصله از تحقیقات Veinberg و همکارانش عمل فوق بر اصول ذیل مبتنی گردیده بود [۱]:

۱- بطور کلی هر وقت در قسمتی از بدن نقصان جریان خون پیش آید مویرگها (Collaterals) از اطراف بسوی ناحیه مذکور رشد و توسعه یافته تا کم‌خونی عضو مربوطه را جبران کنند. میوکارد نیز از این حالت مستثنی نیست.

۲- قسمتهای انتهائی مویرگهای عروق کورونری تبدیل به سینوسهای خونی میشود که بالنتیجه رشته‌های عضله میوکارد مستقیماً در مجاورت خون واقع می‌شوند و بعبارت دیگر این رشته‌ها در سینوسهای خونی شناورند.

۳- در میوکارد سالم این سینوسها بیخارج ارتباطی نداشته و بعبارت دیگر پیوند شریانی را قبول نمی‌کنند.

۴- در میوکارد دچار نارسائی عروق کورونری این سینوسها باز گردیده و در صورت وجود پیوند شریانی ارتباط خونی بین آنها برقرار می‌گردد.

در عمل Veinberg شریان پستانی باشاخه‌های بازجانبی و انتهائی‌اش که در تونل ایجاد شده در ضخامت دیواره بطن چپ قرار می‌گیرد باعث عبور و انتقال خون بداخل سینوسهای مذکور گردیده و باین ترتیب جبران کمبود اکسیژن مورد نیاز عضله قلب را می‌نماید.

دیری نیست که درمان جراحی نارسائی عروق کورونری فصل تازه‌ای را در دانش پزشکی گشوده است.

از دیاد عوامل ایجاد کننده این نارسائیه‌ها از یکطرف، امکان تشخیص بموقع اختلالات فوق از طرف دیگر انگیزه کشف درمانهای مؤثر را بوجود آورده‌اند. در حقیقت! و این پدیده‌های فکری Revascularisation عروق کورونری را باید نتیجه کالبد شکافیهای متعددی دانست که در آنها علیرغم نارسائی‌های شریانی کورونری بیمار علائم کلینیکی مربوطه را فاقد بوده. در این اتوپسی‌ها متوجه شدند که بنحوی دچار چنین نارسائیهای عروق کورونری بوده‌اند و در دوران زندگی علائمی نداشته‌اند. انساج پریکارد و اپیکارد آنها بیکدیگر چسبندگی پیدا کرده. اثر این چسبندگیها پیدایش و نفوذ مویرگهای شریانی در نسج میوکارد بیمار بوده و بالنتیجه میزان اکسیژن لازم برای کار عضله قلب را تأمین می‌کند. این اولین ریشه فکری برای درمان جراحی نارسائی عروق کورونری شد.

در حدود سالهای ۶-۱۹۳۵ اولین اعمال جراحی بمنظور عملی ساختن پدیده مذکور شروع شد. از نظر جراحی این اعمال بطرق مختلف بخصوص پودراژ (Poudrage) انجام می‌گرفت باین ترتیب که آغشتگی انساج فوق با پودر تالک باعث چسبندگی آنها می‌شد. اعمال دیگری از قبیل چسباندن عضلات به میوکارد (Myopexy) و یا Omentum به میوکارد (Omentopexy) انجام می‌شدند که هیچکدام نتایج درخشانی نداشتند.

در آن زمان جراحان و متخصصین داخلی قلب از این عمل استقبال لازم را بعمل نیاوردند و بعبارت دیگر این عمل تا اوایل سالهای ۶۲-۱۹۶۱ نسبتاً متروک بود. در این زمان Sones در کلیولند کلینیک از چند مریض که ۵-۶ سال قبل از آن بوسیله Veinberg عمل شده بودند یا تکنیک خویش آنژیوگرافی کورونر بعمل آورد و باز بودن آنها را تأیید کرد. از آن زمان به بعد نه تنها توجه زیادی از طرف جراحان و کاردیولوژیستها بعمل فوق نشان داده شد بلکه تغییراتی در جهت تکمیل روش آن نیز بعمل آمد.

طریق دیگر درمان جراحی نارسائی های عروق کورونر با روش آندارتراکتومی می باشد. در ابتدا آنژیوگرافی کورونر بطریق « Selective Coronary Angiography » بعمل نمی آمد و باین ترتیب قبل از عمل جراحی محل ضایعات مشخص نمی شد با وجود چنین مشکلاتی در سال ۱۹۵۷ دکتر چارلز بیلی توانست دو بیمار (۵۱-۵۰) ساله مبتلی به نارسائی عروق کورونر را تحت عمل جراحی قرار داده محل تنگی و انسداد شرائین مزبور را زیر چشم و بالمس انگشتان در قسمت Circumflex تشخیص دهد و عمل آندارتراکتومی عروق فوق را برای اولین بار انجام دهد. نتیجه عمل رضایت بخش و امیدوار کننده بود.

در سال ۱۹۵۸ Sones در کلیولند کلینیک موفق بانجام و تعمیم نوع آنژیوگرافی متداول فعلی یعنی Selective Coronary Angiography گردید [۲]. با آنژیوگرافی عروق کورونر کلیه خصوصیات آناتومیک شرائین مذکور اعم از مسیر کالیبر، محل و طول و اندازه تنگیها و انسدادها روشن میشود. در حقیقت انجام اصولی و منطقی اعمال جراحی عروق کورونر را باید از ۱۹۵۸ بعد دانست، زیرا تا این موقع تشخیص نارسائیهای عروق مزبور فقط مبتنی بودند بر علائم کلینیکی و الکتروکاردیوگرافی بدون اینکه کیفیات و خصوصیات مذکور عروق کورونر دقیقاً مشخص و معین شده باشند.

آنژیوگرافی کورونر در تشریح نوع ضایعات عروق مزبور فصل جدیدی را در درمان جراحی نارسائیهای شرائین فوق باز نموده که در حد تکامل و انتهای خویش در زمان حال پیوند ورید صافن (Saphenous Bypass graft) است و منظور از این مقاله توجیه عمل فوق و بررسی نتایج حاصله از آن میباشد.

پیوند شریان آئورت و کورونر با ورید صافن (۳+۴)- هدف از این عمل بالابردن میزان جریان خون در عروق کورونر میباشد. مهمترین نکته ای که در این عمل باید در نظر داشت آنست که نه باید بیماری عروق کورونر عمومی (Generalized) باشد و بعبارت دیگر علت نقصان خون در این عروق مربوط به انسداد و یا تنگی موضعی باشد، زیرا در این عمل جریان خون از شریان آئورت به محلی که مسیر و کانال عروق بحد کافی باز است هدایت میگردد.

با شرح فوق محرز است که اولین اقدام درمان جراحی تشخیص قاطع با آنژیوگرافی عروق کورونر میباشد. Sones در سی ام اکتبر ۱۹۵۸ در کلیولند کلینیک ضمن انجام آنورتوگرافی نزدیک مرد ۲۶ ساله موفق به مشاهده شریان کورونر راست شد [۵]. تا آن زمان آنژیوگرافی عروق کورونر تنها با تزریق ماده حاجب در بالای دریچه های آئورت انجام میشد، زیرا تصور بر آن بود که تزریق ماده حاجب در هر یک از شرائین کورونر باعث هیپوکسمی در شریان مربوط شده و منجر به آریتمی و انتریکولر و مرگ میگردد.

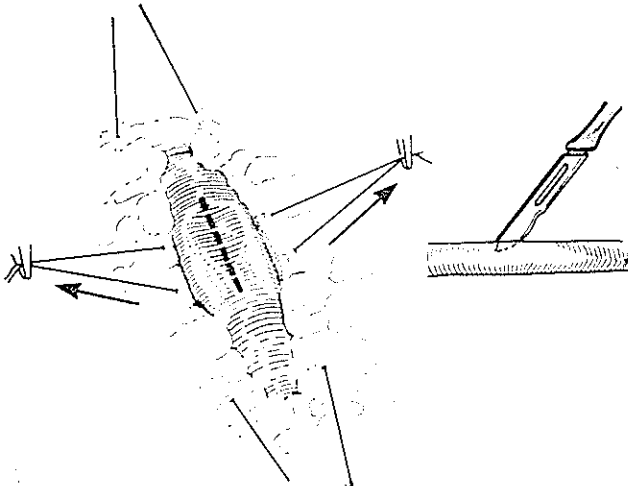
پس از آن Sones محتاطانه ماده حاجب را در سینوسهای کورونر تزریق میکرد تا هم آنژیوگرافی بعمل آید و هم ماده حاجب بسرعت از شریان آئورت دفع گردد.

عدم عوارض جدی او را بر آن داشت که ماده حاجب را در خود شریان کورونر تزریق نماید و باین ترتیب مشخصات آناتومیک شرائین مذکور را روشن نماید.

از ۱۹۵۹ که سال شروع روش تشخیصی فوق میباشد، تکنیکهای آنژیوگرافی عروق کورونر نیز تکامل یافت. آنژیو-گرافی کورونر باید اولاً تصاویر مورفولوژی عروق مزبور را نشان دهد ثانیاً با حداقل ناراحتی برای مریض همراه باشد و باین ترتیب دقیقاً محل هر انسدادی بانضمام شدت و طول آن و همچنین اثر آن بر عمل انقباضی قلب مشخص گردد. آترومهای کوچکی که ایجاد نامنظمی های بدون انسداد میکنند نیز باید معین گردند. تشخیص شاخه های فرعی و آناستوموزها تا حد ۲۰۰-۱۰۰ میکرون در اکثر موارد امکان پذیر میگردد.

هر آنژیوگرافی کورونر باید همراه باشد با: اولاً اندازه گیری فشار بطن چپ، ثانیاً با وانتریکولوگرافی بطن چپ بمنظور روشن ساختن Symetry Amplitude و قدرت.

کانول شریانی معمولاً در قسمت صعودی آئورت قرار داده میشود. کانول تخلیه (Vent) در دهلیز و یابطن چپ گذاشته میشود. عمل معمولاً تحت شرایط هیپوترمی (Hypothermia) انجام می‌یابد. با مراجعه به فیلمهای آنژیوگرافی محل انسداد و بالاخره محلی که پیوند باید انجام گیرد مشخص میگردد. در صورتیکه شریان سطحی باشد از نسج اطراف جدا نمی‌گردد. مانند شاخه قدیمی نزولی چپ، دیاگونال، شاخه جانبی و دیافراگماتیک کورونر چپ در صورتیکه شریان عمقی باشد ناگزیر از نسج اطراف تشریح و مجزای میگردد که انجام آن استوموز روی آن امکان پذیر باشد. مانند تنه اصلی سیرکنفلکس (Main Circumflex) و شاخه‌های انتهائی کورونر راست. دو نخ ابریشم ۰۰ بدور شریان کورونر یکی در بالا و یکی در پایین محل پیوند گذاشته شده و دویخیه نگهدارنده ظریف بجزدار خارجی شریان کورونر در محل پیوند گذاشته میشوند. باین ترتیب محل شریان مورد عمل کاملاً تحت کنترل درمی‌آید. در این موقع یک شکاف طولی که تمام جدار را دربرگیرد و باندازه مورد نیاز روی شریان داده میشود.



کنترل شریان کورونر و انسیزیون طولی آن

معمولاً آناستوموز End to Side انجام می‌پذیرد. در این آناستوموز انتهائی فوقانی ورید به جدار شریان کورونر متصل میگردد. اگر قطر شریان کوچک باشد سوتورهای مجزا (Interrupted) گذاشته میشود و در صورتیکه قطر شریان بزرگ باشد میتوان بخیه ممتد (Continous Suture) مصرف کرد. هنگامیکه بخیه‌های مجزا (Interrupted) مصرف شوند ابتدا کلیه آنها به لبه شریان کورونر گذاشته میشوند و بوسیله

انقباضی بطن مزبور در صورت وجود بیماریهای دیگری مانند ضایعات دریچه‌ای یا آنوریسم بطنی و غیره.

عوارض: عوارض آنژیوگرافی کورونر بسیار کم و محدود می‌باشند و اکثراً در تنگیهای شدید عروق کورونر حادث میگرددند و عبارتند از:

- ۱- نارسائی حاد عروق کورونر در نتیجه تزریق ماده حاجب.
 - ۲- دیسکسیون شراین مزبور که بندرت دیده میشود.
 - ۳- آریتمی و فیبریلاسیون بطنی که خوشبختانه با وجود دفیبریلاسیون خارجی و ماساژ قلبی و داروهای اختصاصی قابل درمان می‌باشند.
 - ۴- انفارکتوس میوکارد که بخصوص در نارسائیهای شدید عارض میگردد.
 - ۵- رآکسیون آلرژیک نسبت به ماده حاجب.
- رویه‌مرفته عوارض فوق نادر و در آمار بزرگ در حدود یک در هزار میباشد.

تکنیک عمل جراحی - وریدی که جهت آناستوموز تهیه میگردد نباید کالبر خیلی کوچک و یا بزرگ داشته باشد (۶ + ۷ + ۸) زیرا امکان ظهور پدیده Turbulence و ترومبوز زیادتر میشود. برای این منظور ابتدا انسیزیونی در بالای ران جهت آشکار کردن ورید صاف داده میشود. اگر قطر ورید مناسب باشد انسیزیون ادامه پیدا میکند و در صورتیکه بزرگتر از حد لازم باشد انسیزیون دیگری در وسط ران داده میشود تا ورید با کالبر مورد نظر یافت گردد. ارجح است که طول انسیزیونها زیاد باشند تا ورید بدون دستکاری مجزا گردد. در صورتیکه یک پیوند لازم باشد فقط از یک ران استفاده میشود و در صورتیکه بیش از یک پیوند مورد لزوم باشد ورید هر دو ران برداشته میشوند. پس از برداشتن ورید با مشخصات مورد نظر با تزریق محلول فیزیولوژیک نمکی در آن شاخه‌های جانبی اش را مشخص ولیگاتور میکنند. محل زخمها نیز ترمیم میگردد.

سینه بطریق انسیزیون طولی جناغ (Median Sternotomy)

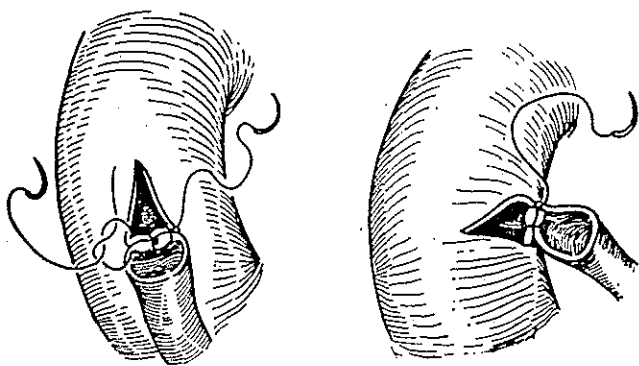
باز میگردد. برای انجام Cardio pulmonary by pass وریدهای اجوف فوقانی و تحتانی بطور جداگانه کانوله میشوند.

و از این لحظه به بعد Partial bypass شروع می‌گردد. باین ترتیب اولاً طول ورید صافن برای پیوند تعیین میشود. ثانیاً زاویه‌ای که باید به آنورت متصل گردد مشخص میشود. در صورتیکه پیوند صافن جهت ازدیاد جریان خون در کورونر چپ و شاخه‌های آن باشد، معمولاً آناستوموز بسطح میانی (Medial) آنورت صعودی انجام میشود و در صورتیکه به کورونر راست و شاخه‌های آن باشد، توسط قسمت تحتانی آنورت صعودی اتصال حاصل میگردد. در این موقع جریان آنورت بطور طرفی Partial کلامپ میشود تا محل آناستوموز در بین کلامپ قرار گیرد. یک قطعه مثلثی شکل و باندازه قطر ورید صافن از شریان آنورت برداشته میشود بطوریکه قاعده مثلث بطرف شریان ریوی باشد. در صورتیکه bypass برای کورونر چپ انجام شود و در حالیکه bypass به کورونر راست باشد قاعده مثلث بطرف ریشه آنورت خواهد بود. آناستوموز در این قسمت از قاعده مثلث مذکور با ابریشم ۰-۶ و بطور Running شروع میشود و در صورتیکه بیش از یک پیوند در کار باشد مرجح است که هر یک از پیوندها بطور جداگانه به شریان آنورت آناستوموز گردد. اگر جدار آنورت ضخیم و آتروماتوز باشد بهتر است که این شریان نزدیک محل کانولیشن خودش بطور کامل کلامپ شود و آناستوموزهای لازم انجام گیرند.

کلامپهای کوچک در محیط عمل نگاهداری میشوند. انتهای فوقانی ورید صافن بطور مورب و با زاویه ۴۵ درجه آماده میشود و با یک شکاف طولی در این انتها سوراخ آن بزرگ میگردد. در صورتیکه پیوند وریدی به کورونر راست و یا شاخه‌های محیطی شریان سیر کنفلکس و یا قسمت میانی و یا انتهایی شاخه قدامی نزولی چپ باشد آناستوموز را از قسمت فوقانی محل پیوند شروع میکنیم و در صورتیکه محل آناستوموز به تنه اصلی شریان سیر کنفلکس و یا قسمت ابتدایی شریان قدامی نزولی چپ باشد بخیه‌ها را از قسمت وسطی آرتریوتومی شروع میکنیم که از پیچ خوردگی پیوند جلو گیری کنیم. بخیه‌ها را یک از ورید گذرانده و گره می‌زنیم. برای اینکار از بخیه‌های ابریشم 00 استفاده میشود. در صورتیکه سوتور Continuous مصرف گردد ابتدا دوسوتور دوسوزنه (Double needle) بدو انتهای پروکزیمال و دیستال محل پیوند گذاشته سپس از هر دو انتها بطرف وسط آرتریوتومی ادامه پیدا میکند که در این محل دوسوتور بیکدیگر گره می‌خورند.

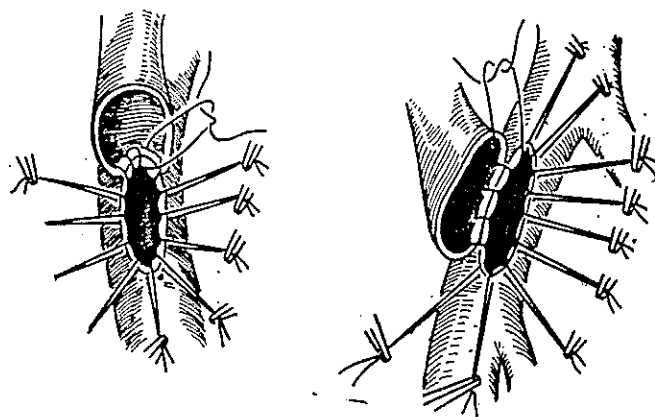
آناستوموز End to end [۹] که مورد استعمال کمتری دارد هنگامی انجام می‌پذیرد که شریان کورونر بطور کامل بسته باشد. این آناستوموز بوسیله بخیه‌های Interrupted ابریشم ۰-۶ انجام میگردد.

بهر حال آناستوموز ورید صافن شریان کورونر در حالت فیبریلاسیون قلبی و خالی بودن قلب انجام میشود.



شکل ۳- آناستوموز ورید صافن با شریان آنورت

اندیکاسیون - بطور کلی پیوند شرایین کورونر و آنورت با ورید صافن موقعی باید انجام گیرد که لااقل ۷۰٪ و حداکثر بطور کامل کالیبر شریان کورونر در یک منطقه مسدود شده باشد [۷]. بعلاوه قسمت بعد از این انسداد باید کاملاً باز و یا



شکل ۴- آناستوموز ورید صافن با شریان کورونر

برای انجام آناستوموز انتهای فوقانی ورید صافن به آنورت با فیبریلاتور قلب را با انقباضات عادی خویش برگردانده

۳- اگر مریض در شوک کاردیوژنیک باشد او را در اطاق عمل تحت Cardiopulmonary bypass قرار داده و با Support میوکارد آنژیوگرافی کورونر بعمل میآید. سپس پیوند لازم انجام میگیرد.

نتیجه:

پیوند آئورت و عروق کورونر، وسیله وزید صافن فصل جدیدی را در جراحی قلب گشوده باین ترتیب امکان این هست که بصور فوری میزان جریان خون را در عروق کورونر بالا بریم. در حال حاضر ریسک عمل و مرگ و میر بعقل زیر کم میشود:

- ۱- آنژیوگرافی کورونر که ارزیابی دقیقی از عروق کورونر بعمل آورده و راهنمای مناسبترین عمل جراحی میباشد.
- ۲- بهبود فوق العاده آنستزی.
- ۳- Cardiopulmonary bypass در حرارت معمولی یا هیپوترمی با تکنیک رقیق کردن خون (Hemodilution)
- ۴- استاندارد شدن اعمال جراحی که امکان میدهد بهترین اعمال در حداقل وقت انجام گیرد.
- ۵- اندازه گیری دقیق حجم خون با اندازه گیری فشار دهلیز چپ در پایان و یا بلافاصله پس از عمل.
- ۶- استعمال داروهای گشادکننده شریانهای کورونر مانند نیتروگلیسرین (Nitroglycerine)، ایزوسوربید (Isosorbide) و دی نیتريت (Dinitrite).
- ۷- پیشگیری و تصحیح هیپوکالمی (Hypokalemia) که شایعترین عامل علت آریتمی است. تجویز دیژیتال از راه ورید هنگامیکه علائم نارسائی قلب ظاهر میشود.
- قسمت اعظم بیماران کاملاً بهبود می یابند و از مواهب زندگی بهره مند شده و بطور کامل کار میکنند. تاکنون هیچ گزارشی راجع به تشکیل آنوریسم در ورید صافن مطرح نگردیده. میزان ترومبوز در گرافت Graft بسیار کم بوده و تردیدی نیست که با پیشرفت تکنولوژی و علم نتایج این اعمال جراحی بازم بهتر خواهد شد.

حداکثر ۵۰٪ کالبرش بیشتر تنگ نشده باشد. با تکنیک فوق عمل پیوند ورید صافن در قسمتهای ذیل قابل انجام است:

کورونر راست، شاخه نزولی خلفی (Posterior Descending) و شاخه دعلیزی بطنی (Atrio Ventricular) کورونر راست. شاخه اصلی Circumflex، شاخه جانبی (Lateral) و دیافراگماتیک سیرکنفلکس (Circumflex)، شاخه قدامی نزولی (Anterior Descending) و دیاگونال از کورونر چپ. نتیجه یک عمل خوب موقعی است که Cine Ventriculogram مشخص کند که اولاً بطن چپ دارای انقباضات قوی می باشد. ثانیاً فشار End diastolic در حدود طبیعی باشد و ثالثاً Cardiac output نیز در حدود طبیعی باشد. در اینجا باید در نظر گرفت که بسیاری از بیماران که تحت عمل واقع میگرددند، غالباً چند مورد انفارکتوس میوکارد داشته اند و ثانیاً بیماری کورونر آنها عمومیت پیدا کرده (Generalized). باین ترتیب قدرت انقباض میوکارد، فشار End diastolic و دبی قلب (Cardiac output) در حدود طبیعی نیستند. در صورتیکه آنژیوگرافی کورونر چندین محل انسداد را نشان دهد بلا تردید انجام چندین پیوند نیز ضروری میباشد.

اندیکاسیون دیگر پیوند آئورت و کورونر با ورید صافن در موارد نارسائی حاد عروق کورونر می باشد که عبارتند از:

۱- Pending Myocardial Infarction

۲- انفارکتوس حاد بدون شوک کاردیوژنیک

(Cardiogenic shock)

۳- انفارکتوس حاد با شوک کاردیوژنیک

۱- Pending myocardial infarction - در این حالت

آنژیوگرافی کورونر (Cine coronary Angiography) باید بطور اورژانس انجام شده سپس پیوند آئورت و کورونر با ورید صافن عملی گردد باین ترتیب وقوع انفارکتوس و ضایعات و عوارض آن جلوگیری بعمل میآید.

۲- انفارکتوس حاد بدون شوک کاردیوژنیک - در این تجانس

از انجام آنژیوگرافی کورونر (Cine coronary Angiography) و تعیین محل انسداد، عمل لازم انجام میگیرد [۱۰].

REFERENCE

- 1- Veinberg, A. and Walker, J. : The Surgical Treatment of Coronary Artery Heart Diseases by Internal Mammary Artery Implantation. Report of 140 Cases followed up to 13 Years *Chest Dis.* 45 , 190-206, 1964
- 2- Sones, F.M., Jr., Shirey, E.K., Proudfit, W.L., and Westcott R.N. : *Circulation.*, 20 : 773, 1959.
- 3- Favalaro, R.G. *Surg.* 58: 178, 1969.
- 4- Favalaro, R.G.: Surgical Treatment of Coronary Arterio - sclerosis. Baltimore, Williams and Wilkins, 1970.
- 5- Cine Coronary Arteriography, William C. Sheldon M.D. : *Surg. Clinic North America.* 51: 5, 1971.
- 6- Favalaro, R.G.: *Ann. Thorac. Surg.*, 5: 334, 1968.
- 7- Favalaro, R.G., Effler, D.B., Groves, L.K., Sheldon. E.C., and Sones, F.M., Jr.; *Ann. Thorac. Surg.* 10:97, 1970.
- 8- Favalaro, R.G , *J. Thorac. Cardio Vasc. Surg.*, 60: 469, 1970
- 9- Sauvage, L.R , Wood, S.J., *J. Thorac, Cardio Vasc. Surg.*, 46: 826, 1963.
- 10- Begg, F.R., Kooros, M.A., Magevern, G.J., Kent, E.M., Brent, L.B., and Cushing, W.B.: *J. Thorac. Cardio Vasc. Surg.*, 58: 178, 1969.